Aus der chirurgischen Universitätsklinik in Berlin
(Direktor: Geh.-Med.-Rat Prof. Dr. A. Bier)

Untersuchungen unspezifischer Granulationsgewebe in klinischer und histologischer Hinsicht

---

Inaugural-Dissertation

zur Erlangung der medizinischen Doktorwürde an der Friedrich Wilhelms-Universität zu Berlin

vorgelegt von

Franz Behrmann

aus Elsfleth i. Oldenburg

Tag der Promotion: 25. 8. 1933.

Buchdruckerei Rudolph Pfau, Berlin NW 6, Luisenstraße 25.

54.2

Gedruckt mit Genehmigung
der
Medizinischen Fakultät der Friedrich-Wilhelms-Universität Berlin

---

Dekan: Prof. Dr. Goetz
Referent: Prof. Dr. Martin
Korreferent: Geh. Med. Rat Prof. Dr. A. Bier

R. UNIV.
BIBLIOTHEEK
LEIDEN

Auf allen Gebieten der Medizin begegnet man der Bildung von Granulationsgewebe als der natürlichen Operation, die die Natur anwendet, um bei den verschiedensten Erkrankungen, Verletzungen und anderen Schädlichkeiten, die den Organismus betroffen haben, so gut wie möglich den ursprünglichen Zustand wiederherzustellen.

Hippokrates kennt schon 400 Jahre v. Chr. eine Heilung von Wunden mit Neubildung von Fleisch. John Hunter, der berühmte englische Chirurg, Anatom und Experimentalpathologe im 18. Jahrhundert, spricht von einer Wundheilung vermittels Fleischwärzchen oder Granulationen.

Heute wissen wir, daß bei jeder Art von Wundheilung zum mindesten ein sogenanntes Keimgewebe, die Vorstufe des Granulationsgewebes, vorübergehend entsteht. Durch weitere Organisation und Differenzierung entsteht aus dem Keimgewebe:

1. Direkt das Regenerat ev. bis zur gewünschten Vollendung.
2. Das Ersatzgewebe.
3. Das Granulationsgewebe, aus dem meistens das gemeine Narben — oder Flickgewebe entsteht, wenn sich nicht sekundär ein Ersatzgewebe oder ev. ein richtiges Regenerat bildet.

Auf der einen Seite der Wundheilung steht unter geeigneten Bedingungen die bis auf das Narbenepithel vollständige harmonische Regeneration der verloren gegangenen Gewebe. Wir unterstützen diese Heilung durch die schützende Hautdecke, und der Körper sorgt durch das ausgeschiedene Fibrin für Verklebung der Wundränder und richtige Organisation.

Auf der anderen Seite sehen wir das gemeine Narbengewebe oder falsches Regenerationsgewebe, das Flickgewebe der Pathologie, mit regelloser Struktur, das schrumpft und bei Dehnung nachgibt, um dann z. B. nach Operationen am Abdomen Narbenbrüche entstehen zu lassen. Dieses bildet sich meistens als Endresultat bei offenen Wunden, wenn Ernährungsstörungen der Wundränder, Nekrose, toxische Einflüsse und besonders fremdartige Reize der Außenwelt die Wundheilung weitgehend nach der ungünstigen Seite hin beeinflussen.

Stets müssen wir bestrebt sein die Heilung durch ein Narbengewebe zu vermeiden. Bei offenen Wunden ist dieses nicht möglich. Hier tritt besonders gegenüber mit Haut gedeckten Wunden die Differenzierung mehrere Tage zu schnell ein, so daß neben anderen Ursachen die einzelnen Gewebe in dieser kurzen Zeit nicht richtig regenerieren können. Aus dem Keimgewebe, das vorwiegend durch Exsudation gebildet ist, entsteht dann nach drei bis vier Tagen das Granulationsgewebe, für dessen Entstehung die Bildung dünnwandiger Blutkapillaren bestimmend ist. Sie lagern im Fibrinnetz, das anfangs noch relativ zellarm ist. Bald vermehren sich die Zellen. Wir finden dann Fibroblasten, die späteren Bildner der Fibrillen des Narbengewebes, große später spindlige Zellen, die vorwiegend den Gefäßsprossen parallel angeordnet sind. Ferner sehen wir hauptsächlich in den oberen Schichten viel Leukozyten und in der Tiefe dagegen mehr Lymphozyten und besonders Plasmazellen mit großem Zelleib, in dem ein excentrischer Kern mit typischem Radspeichenbau liegt. Letztere färben sich nach Unna-Pappenheim mit Methylgrün-Pyronin rot mit blaugrünlichem Kern. Weitere Zellen des Granulationsgewebes sind neben Phagozyten haematogener Herkunft (Leukozyten) auch solche histogener Herkunft. (Die Makrophagen schlechthin.) Sie sind die Polyblasten Maximows, die als Zellen des Retikuloendothelialen Systems ihre Ausläufer einziehen, sich abrunden und zu Wanderzellen werden. Aschhoff bezeichnet dieselben Zellen als „Histiozyten". Diese Makrophagen können später wieder seßhaft werden und alsdann Bindegewebe bilden; daher auch mit Recht der Name: „Polyblasten". Sie tauschen dabei die resorptive Funktion in die Stützfunktion um. Bei Fremdkörpergranulationen treten besonders Granulationsriesenzellen zahlreicher auf. Werden die Granulationen älter, so treten die Fibroblasten mit starker Fibrillenbildung immer mehr in den Vordergrund gegen die allmählich verschwindenden anderen Zellen. Die Gefäßwandungen werden dicker, bis die Gefäße mehr und mehr verschwinden. So entsteht schließlich das Narbengewebe, arm an Gefäßen und Zellen und reich an Fibrillen. Diese Bildung beginnt bei den tiefen Schichten und schreitet nach der Oberfläche fort.

Klinisch sehen wir makroskopisch die Granulationen als kleine Wärzchen. Jedes Wärzchen, Granulum, entspricht nach Sternberg dem baumförmigen, wie ein Baumgipfel prominierenden Verzweigungsgebiet eines größeren Gefäßes, das sich dem Baumstamm mit seinen Aesten vergleichen läßt. Die Wärzchen bluten leicht beim Berühren. Eine Verletzung ist leichter möglich, da die frischen Granulationen keine Nervenendigungen besitzen, und sie daher gegen Schmerzreize unempfindlich sind. Erst bei der weiteren Differenzierung bildet sich nach ca. 3/4 Jahr ein Nervennetz aus. Das Aussehen der Granulationen läßt auf den Gesamtzustand des Organismus einen weitgehenden Rückschluß zu. Schlaffe, blasse, weiche und leicht verletzbare Granulationen finden wir bei Lues, Diabetes mellitus, Tuberkulose, Arteriosklerose und allgemeiner Cachexie; ferner bei irgendwelchen Unstimmigkeiten in der Wunde (Sequester, Fremdkörper etc.) oder deren Umgebung (z. B. bei schlechter Blutzirkulation bei Ulcus cruris). Gesunde Granulationen haben das Aussehen eines gesättigten lebhaften Rots. Sie sind um so besser, je kleinhöckriger sie sind. Von der Granulationsoberfläche wird ein zellreiches eiterähnliches Exsudat abgesondert, welches bakterizid auf die hier stets vorhandenen Bakterien und ihre Gifte einwirkt und auch den Granulationen einen Schutz gegen die toxischen Produkte des Eiweißzerfalls gewährt.

Bevor ich zur Besprechung verschiedener Fälle, aus denen besonders das verschiedene klinische Verwendungsgebiet der Granulationen hervorgeht, übergehe, möchte ich noch einige allgemeine Bemerkungen über Regenerationsvorgänge machen. Jede Schädigung eines Gewebes ist die erste Veranlassung zur Heilung. Meist geben nekrotische Massen den erforderlichen Reiz dazu ab. Der ganze Mensch beteiligt sich immer an der Schädigungsbeseitigung.

Sehen wir uns einmal die niederen Tiere an, so finden wir, daß bei Amphibien (z. B. Axolotl) ganze Gliedmaßen regenerieren können. Der Mensch ist hierzu nicht imstande. Bei allen Regenerationen ist es wichtig, die Defekte möglichst bald unter die deckende Haut zu bekommen, damit keine Schädigung des Nährbodens eintritt. Wir haben hierdurch die natürlichen Verhältnisse nachgeahmt; denn man sieht am Beispiel des Axolotl,

daß dieses Tier in wenigen Stunden einen Defekt mit einer schützenden Epitheldecke bedecken kann, um darunter erst die Regeneration zu beenden. Wird die Wunde nicht gedeckt, so ist stets mit einem nicht vollwertigen Regenart, meistens sogar nur mit einem Narbengewebe zu rechnen.

Wir erstreben nach dem Vorbilde des Herrn Geheimrat Bier die harmonische Regeneration, d. h. die Wiederherstellung der einzelnen verlorengegangenen Gewebe in Schichtung und Gestalt. Besonders gut regenerieren die vom Bindegewebe abstammenden Gewebe, aber selbst der quergestreifte Muskel kann unter günstigen Bedingungen, die leider meistens nicht zu erreichen sind, regenerieren. Letzteres beschrieb Herr Geheimrat Bier bei einem 1919 wegen Narbenkontraktur der Beugemuskulatur des Oberschenkels operierten Soldaten. Es wurde damals die Wundlücke durch einen Lappen von oben her gedeckt, und die Wunde selbst mit Kochsalzlösung ausgefüllt. Nach 3 Mon. 6 Tagen post op. wurde ein Stück des Muskeldefektes herausgeschnitten, und die histologische Untersuchung ergab erstmalig ein Regenerat eines quergestreiften Muskels.

Am besten zeigt der Knochen seine Regenerationsfähigkeit. Das Keimgewebe entstammt hier vom Periost und besonders vom Mark, das ihm die Wiederherstellung seiner alten Form ermöglicht. Das Periost tritt hier bei der Ossifikation stark gegen das Mark zurück. Für das Keimgewebe des späteren Knochen gibt zunächst das Blut einen günstigen Nährboden. Er gibt den Reiz für die Proliferation, bis er durch Phagozyten selbst resorbiert wird. Nach Ribbert ist der Bluterguß das auslösende Moment der Entspannung der Gewebe, wodurch die Proliferation und Neubildung angeregt wird. Er begünstigt bei dem Keimgewebe die Differenzierung im Knochengewebe, analog der Knochenbildung in der Wand von Aneurysmen.

Jedes Gewebe braucht bei der Regeneration neben der Fernhaltung körperfremder Reize und Erhaltung der Lücke einen geeigneten Nährboden. Dieser ist für die Bildung der Faszie das vom Serum befreite Blutgerinnsel. Hier achten wir auf die straffen neugebildeten Bindegewebsfasern, die parallel geordnet und gegen die anliegende Schicht scharf abgegrenzt sind, so daß sie die Struktur eines straffen Bindegewebes zeigen.

Immer wieder stehen wir vor der Aufgabe, ein Optimum für die Regeneration aller Gewebe zu finden. Wir wissen zwar, daß der Bluterguß im allgemeinen ein Optimum für das Bindegewebe und die von ihm abstammenden Gewebe darstellt, die zu schnelle Proliferation aber hinderlich ist für die Entwicklung und Regeneration edlerer Gewebe. Der Muskel erleidet dabei sogar zuerst einen schweren Wundschock und zieht sich zurück, während das Bindegewebe schnell sproßt und dem sich später erholenden Muskel eine Barriere vorlegt. Statt des fehlenden Muskelstückes entsteht ein Ersatzgewebe, ein Bindegewebsregenerat. Dieses ist mehr durchblutet und daher besser ernährt als das Narbengewebe. Es ist dehnungsfähig und hat eine gewisse Struktur, die beim quergestreiften Muskel immer einer Sehne gleichkommt. Es fehlt also diesem Ersatzgewebe die unzweckmäßige Eigenschaft des Narbengewebes zu schrumpfen, und sich nach Dehnung nicht wieder zu kontrahieren.

Fremdkörper, zu denen auch ein mit der Wunde festklebender Verband gehört, sind ebenso wie die Infektion der Regeneration hinderlich. Ruhe, Wärme und Schutz gegen Austrocknen, also Feuchtigkeit, sind weitere wichtige Bedingungen der Wundheilung. Durch die Wärme sind alle Vorgänge in der Zelle vermehrt. Ich komme bei der Pfropfung noch besonders auf diese Tatsachen zurück.

Betrachten wir zuerst die Entstehung des Granulationsgewebes an einem Tierversuch bis zur ersten Stufe, dem Keimgewebe, kurz vor der Differenzierung.

Ein 5 Monate altes Schwein erhält eine Aethernarkose, in der ihm das linke vordere proximale Radiusende in kleinen Stücken mit Periost total exstirpiert wird. Der Radius war mit der Ulna verwachsen. Die Muskulatur wurde geschont. Zur Deckung der inneren Wunde wurde ein äußerer Lappenschnitt gemacht, um die Vorbedingungen für die spätere Regeneration zu verbessern. Nach erfolgter Blutstillung durch kurze Tamponade wurde die Wunde zugenäht und erhielt einen Mastisolgazeverband.

Sechs Tage später erfolgte die Eröffnung der Wunde. Einzelne Muskelteilchen waren nekrotisch. Es wurde gesundes, neuentstandenes Gewebe zur weiteren Untersuchung entfernt.

Histologischer Befund:

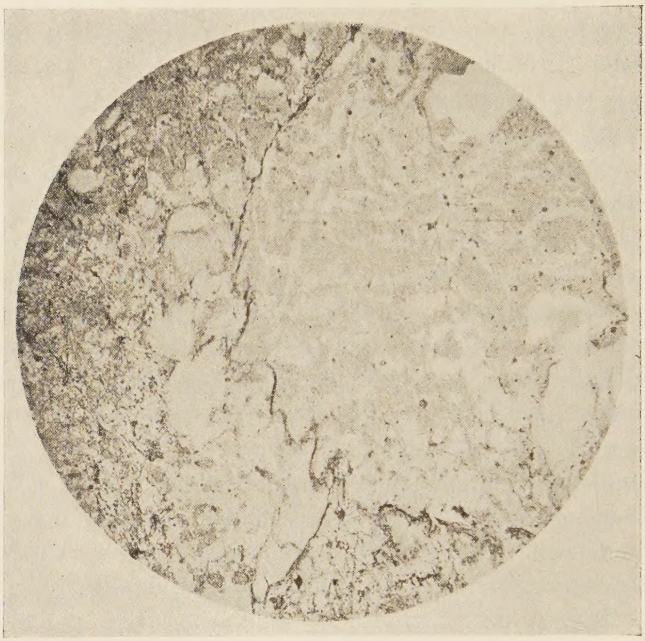

Abb. 1: 6 Tage altes Keimgewebe eines 5 Monate alten Schweines.

Es findet sich ein wenig differenziertes Keimgewebe mit ganz vereinzelten Plasmazellen, wenig Leukozyten und geringe kleinzellige Infiltrationen. Gefäßsprossen sind kaum zu sehen. Ueberall sieht man feinste Fibrillen mit einem sich gerade bildenden feinen elastischen Fasernetz; ferner vereinzelte Fibroblasten, die besonders am Rande des Keimgewebes stark vermehrt sind.

Das Fibrin hat also seine positive Chemotaxis auf die Leukozyten und Gewebselemente beim Keimgewebe noch nicht richtig entfaltet, und es hat sich daher noch kein Granulationsgewebe entwickelt. Das Keimgewebe ist besonders geeignet für Transplantationen in der Tiefe. Es bleibt nur eine kurze Zeitspanne bestehen, die, wie unser Versuch zeigt, etwa bis zum sechsten Tage reicht. Es folgt dann direkt die Regeneration oder die Bildung von Granulationen, auf die wir jetzt näher eingehen wer-

den. Da der morphologische Unterschied nur vom Alter der Granulationen abhängt, so habe ich meinen Stoff mehr nach klinischen Gesichtspunkten geordnet. Gut gezüchtete Granulationen sind am besten für die autoplastische und homoplastische Pfropfung nach Braun.

Hier wird ein anaesthesierter Epidermislappen, nachdem er vorher ausgestrichen und dadurch flächenhaft gemacht ist, mit dem durch Olivenöl schlüpfrig gemachten Transplantationsmesser durch das Stratum papillare (in der Nähe der Pfropfung) so abgeschnitten, daß er noch mit einer Seite mit dem Mutterboden Verbindung behält (Dr. Mannheim). Hierdurch wird das Einrollen des Lappens verhindert, wie es früher bei gänzlicher Lostrennung geschah. Es werden alsdann kleinste Stückchen von dem Lappen abgeschnitten und schräg in die zu pfropfende Stelle mit einer spitzen Pinzette im Abstand von 1 cm ca. ½ cm tief implantiert. Die Implantierung erfolgt schräg, da sonst leicht die Pröpflinge beim Zurückziehen der Pinzette mit entfernt würden. Für das Granulationsgewebe ist wegen des Mangels an Nerven eine Lokalanaesthesie nicht erforderlich. Nach Beendigung der Propfung bedeckt man die Umgebung der Propfstelle mit Zinköl, um bei der starken Absonderung im weiteren Heilungsverlauf die umgebende Haut zu schützen. Auf die Propfstelle legt man ein Stück sterilen Mosettigbatist als Abschluß gegen die Außenwelt und verbindet alles ordnungsgemäß. Die nicht gebrauchte zum Teil abgetrennte Epidermis bleibt am Mutterboden und erhält einen Scharlachsalbenverband. Unter dem Mosettigbatist entsteht durch den Abschluß von der Außenwelt eine Art Mistbeet, auf dem die Pfropfkeime gut gedeihen. Bereits nach 4 Tagen sieht man häufig die ersten Epithelinseln und nach ca. 3 Wochen sind schon größere Defekte vollkommen epithelisiert, die sonst monatelang jeder Behandlung trotzten. Der Mosettigbatist bleibt bis zum ersten Verbandswechsel nach 4 Tagen liegen und wird dann durch einen Nafalansalbenverband ersetzt, der zweimal in der Woche erneuert wird.

Hierzu zwei klinische Beispiele von Propfungen:

Fall I

Vorgeschichte: Alfred K. ist ein 30 Jahre alter Arbeiter. Mit 14 Jahren bekam er eine Knochenmarkentzündung und Eiterung am linken Unterschenkel. Er wurde deshalb bisher schon 4 mal operiert, da sich stets wieder Fisteln gebildet hatten.

Befund: Zurzeit bestehen an der Vorderseite der Tibia, 4 Querfinger oberhalb der Malleolengabel bis handbreit unterhalb der Patella in einer alten mit der Unterlage festverbackenen Narbe, 4 erbsen bis kirschkerngroße nässende Fisteln. Mit der Sonde kann man die Gänge bis in den rauhen Knochen verfolgen. Röntgenaufnahme zeigt entsprechend den Fisteln vier Aufhellungen des sonst sehr kalkreichen Knochens, in deren Grund einzelne Sequester zu liegen scheinen.

Operation: (Lumbalanaesthesie) In Blutleere wird die Narbe samt den Fisteln excidiert, alsdann der sehr harte und kalkreiche Knochen abgetragen. Die Fistelgänge führen nicht auf Höhlen, sondern sind nur anscheinend die Restzustände einer sonst abgeheilten Knocheneiterung. Die ganze Tibia ist völlig verknöchert, eine Markhöhle ist nicht mehr zu finden. Nur an den Stellen der Fisteln besteht etwas Spongiosa mit Eiter durchtränkt. Kleine Knochensequester liegen noch fest in ihrer Knochenumgebung.

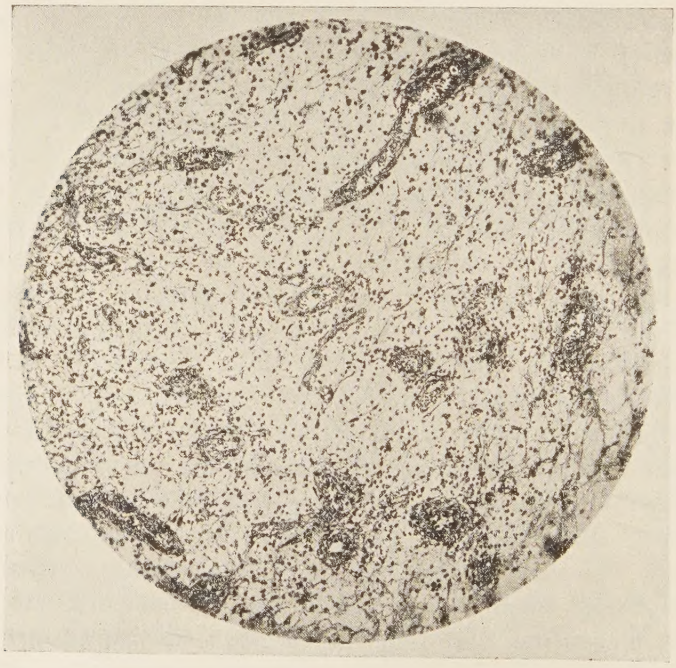

Abb. 2: Jugendliches Granulationsgewebe.

Es wird etwa die Hälfte der Tibia von vorne abgemeißelt, insbesondere die Umgebung der Knochenfisteln völlig abgetragen, so daß nur noch ein völlig kompakter Knochenrand hinten stehen bleibt, der keinerlei Anzeichen von Fistelgängen zeigt. Proximal und distal wird der Knochen

bis zum gesunden Knochenmark freigelegt. Die Ränder werden abgetragen, und dann alle Knochensplitter durch Kochsalzspülung entfernt. Nach leichter Brennung der Weichteile und 4 Situationsnähten wird ein Schnürverband angelegt, bei dem die Wundränder nicht völlig aneinandergebracht werden können. Nach 14 Tagen reichliche Eiterung aus den Nahtlücken. Der Schnürverband wird abgemacht. Die Situationsnähte haben nicht gehalten. Die Wunde granuliert.

Nach der 3. Woche läßt die Eiterung nach. Gute Granulationen, kein Fieber, Besserung des Allgemeinbefindens.

Wegen der mangelhaften Ueberhäutung wird Ende der 4. Woche eine autoplastische Pfropfung der Granulationen nach der vorher beschriebenen Art vorgenommen. Die Epithelinseln gehen gut an, und am 20. Tage nach der Pfropfung ist die granulierende Fläche vollkommen epithelisiert. Im weiteren Heilungsverlauf wurde röntgenologisch kein weiterer Herd und kein Sequester in der Tibia festgestellt. Der Knochen ist nach 2 Monaten bereits ziemlich gut regeneriert. Die gepfropfte Stelle wird nach der Epithelisierung täglich mit Oel eingerieben.

Histologischer Befund: (Abb. 2.)

Die nach Nekrotomie bei Tibiaosteomyelitis sich gebildeten Granulationen, auf denen die Pfropfung erfolgt ist, sind ein lockeres, zellarmes aber blutgefäßreiches Gewebe. Man sieht besonders viele Plasmazellen. Es sind ideale, junge Granulationen, die bei unserem Patienten das schnelle, gute Angehen der Pfropfung erklären.

Fall II

Vorgeschichte: Bertha H. ist eine 53 Jahre alte Frau. Sie bemerkte vor 15 Monaten einen kleinen Knoten in der linken Brust. Die Behandlung erfolgte durch einen Kurpfuscher mit Bestrahlungen. Vor 3 Monaten brach die Geschwulst auf. Patientin kommt wegen starker Blutung aus der Geschwürsfläche in die Klinik.

Befund: Die linke Mamma zeigt eine doppelhandtellergroße, krebsige Geschwürsfläche im oberen und unteren äußeren Quadranten.

Operation (Avertinnarkose): Die Mamma wurde mit Pectoralis fortgenommen und die Achseldrüsen ausgeräumt. Danach erfolgt Anlegung einer fortlaufenden Naht, die aber unter starker Spannung steht.

Eine Woche später ist die unter Spannung stehende Wunde im Brustteil weit auseinander geborsten. Sie zeigt mißfarbene Ränder, die nekrotisch sind; ferner feste Nekrosen in der Tiefe. Sehr viel Eiterabsonderung. In der Folgezeit erfolgt zuerst täglicher, später dreitägiger Verbandwechsel mit Perubalsam bezw. zum Schluß mit Langenbecksalbe (Perubalsam und Argentum nitric). Die Wunde reinigt sich dadurch unter Abstoßung der Nekrosen und Nachlassen der Sekretion. Die aufgeschossenen Granulationen zeigen eine frischrote Farbe. Einen Monat nach dieser Wundbehandlung ist außer den eben erwähnten guten Granulationen nur noch geringe Sekretion im oberen Winkel der Wunde zu sehen. Es wird jetzt wegen der noch bestehenden großen Wundfläche

eine homoplastische Pfropfung der Granulationen vorgenommen. Die Epithelinseln gehen gut an und in 16 Tagen ist die Granulationsfläche vollständig überhäutet. Die Patientin wurde wegen Rezidivgefahr mit Röntgenstrahlen nachbestrahlt. Sie starb jedoch 20 Monate später an Ca-Metastasen im Cerebrum und in der Pulmo.

Histologischer Befund: Die zur Propfung verwandten Granulationen sind ein gutes, gefäßreiches Granulationsgewebe mit ausreichender Zellulation. Am Rande nehmen die Zellen stark zu, und zwar sind es vorwiegend die Leukozyten, die hier das Bild beherrschen.

Warum ging auf diesen oberflächlichen vereiterten Granulationen trotzdem die Pfropfung gut an? Die oberflächliche Eiterung bildete nur einen Restzustand, der durch bereits abgestoßene nekrotische Massen herangelockten Eiterzellen, unter denen gute Granulationen lagen. Durch die nekrotischen Teile wurde mit Unterstützung der Salbenverbände der Reiz für die unter der Leukozytenschicht liegenden guten Granulationen gegeben, die dann der Pfropfung zum Erfolge verhalfen. Analog zeigte Herr Geheimrat Bier, daß bei Abdichtung einer Höhle mit Billrothbatist der zurückgehaltene Eiter einen guten Nährboden für Granulationen abgibt, zumal da die Schädlichkeit des Fremdkörpers in Gestalt des Verbandes fehlt.

Wir sahen hier zwei Pfropfungen auf guten Granulationen mit dem entsprechenden Erfolge. Wir brauchen nun zu jeder Pfropfung, die angehen soll, nicht immer so ausgesuchten Nährboden. Es genügen häufig auch ältere Granulationen, die schon stark an Narbengewebe grenzen. So wurde eine bereits jahrelang bestehende offene Wunde mit schlechten Granulationen in der Kniekehle (Granatsplitterverletzung im Kriege) durch Pfropfung wieder vollkommen gedeckt. Durch die Epithelisierung wurde dabei erreicht, daß das bereits weniger gefäßreiche Granulationsgewebe wieder stärker vascularisiert wurde, und eine Epitheldecke entstand, die auf der Unterlage gut verschieblich war, so daß man unter ihr ein Ersatzgewebe annehmen kann.

Ein anderer Fall zeigt uns das Angehen einer Pfropfung auf einem schlecht ernährten großen granulierenden Ulcus am unteren Ende der Tibia nach Osteomyelitis, bei dem selbst mit Wicklung des Beines zur Verbesserung der Blutzirkulation keine wesentlichen Fortschritte gemacht worden waren.

Aus diesen Beispielen läßt sich schließen, daß man zuerst auf jeder großen Granulationsfläche, die bedeckt werden soll,

eine Braunsche Propfung versuchen sollte, da sie einfach durchzuführen ist und den Patienten keine besonderen Beschwerden macht. Gelingt diese Pfropfung wegen der schlechten Granulationen nicht, so ist nur wenig Zeit verloren, und man muß dann zu der Lappenplastik übergehen, die für den Patienten wegen der damit verbundenen häufig unbequemen Lage nicht so angenehm ist.

Ein weiterer Fall zeigt das Verhalten von älteren Granulationen bei der Ausführung einer solchen gestielten Lappenplastik. Diese Art von Transplantation stellt am wenigsten Anforderungen an den darunterliegenden Nährboden, da ja die Ernährung des Lappens durch den noch vorhandenen Stiel lange unterstützt wird. Unser Fall zeigt einen Mutterboden, der starke Zweifel an den Erfolg einer Transplantation überhaupt aufkommen ließ.

Vorgeschichte: Christian J. ist ein 25 Jahre alter Mann, der stets gesund war. Vor einem Jahr hatte er einen Motorradunfall und erlitt dabei einen komplizierten Unterschenkelbruch.

Operation: Knochennaht mit Draht, Gipsverband. Der Gipsverband mußte nach 14 Tagen wegen Eiterung abgenommen werden. Später wurden noch mehrere Knochensplitter entfernt. Da die Knochenenden nicht fest wurden, so läuft Patient seit 4 Monaten mit einem Unterschenkelapparat.

Befund: Kräftiger Mann, der am linken Unterschenkel handbreit über dem Fuß eine fast ringförmige, tief eingezogene und mit dem Knochen verbackene Narbe zeigt. An der hinteren inneren Fläche in der Narbe zwei schmierig belegte, wenig absondernde Fisteln. Die Narbe reicht an der Rückseite völlig bis auf den Knochen. Alle dazwischen liegenden Muskeln und Sehnen fehlen. Dementsprechend ist keine Beweglichkeit im Fuß vorhanden. Auch das Gefühl in der hinteren Hälfte des Fußes fehlt. An der Bruchstelle ist der Knochen in allen Richtungen frei beweglich. Der Fuß ist im ganzen etwas verdickt, blaurot verfärbt und erscheint plump. Nur die Zehen können dorsal flektiert werden, im geringen Grade auch der Fuß. Trotz wiederholten Rates lehnt der Patient die vorgeschlagene Amputation ab. Er wünscht, daß ein Versuch mit einer Lappenplastik gemacht wird.

Operation: Das junge Narbengewebe bezw. das noch eben als altes Granulationsgewebe anzusprechende Gewebe an der Innenseite des linken Unterschenkels wird exstirpiert. Es entsteht eine etwa zwei handtellergroße Wundfläche. Die Blutstillung erfolgt durch zeitweilige Kompression. Die Hauträndcr der Wunde werden etwas unterminiert. Vom rechten Oberschenkel wird ein der Wunde entsprechender Hautfettlappen mit medial gelegenem Stiel gebildet und in die periphere Wundfläche eingenäht. Beide Beine werden entsprechend gelagert und im Gipsverband fixiert.

Nach 10 Tagen wird mit der Durchtrennung des verpflanzten Lappens begonnen, die am 17. Tage nach der Operation beendet ist. Der Lappen ist gut ernährt und ist das Transplantat gut angeheilt bis auf zwei kleine mit der Tibia und Fibula verwachsene Hautnarben.

Histologischer Befund: Das bei der Operation exstirpierte Gewebe stellt sich im wesentlichen als Narbengewebe mit netzförmiger Interzellularsubstanz dar, das aber noch teilweise den Charakter eines alten Granulationsgewebes hat, da die Zellen zwischen den Fibrillen noch zu zahlreich sind. Gefäße sind nur noch in geringer Zahl vorhanden.

In Anbetracht dieses Befundes kann man mit dem Resultat der Transplantation sehr zufrieden sein. Zwar konnte nicht an den zwei kleinen Stellen, an denen der Knochen mit der Unterlage verbacken ist, der angestrebte Erfolg erzielt werden, da sich hier unter dem Transplantat gewöhnliches Narbengewebe befinden muß. Die über der Unterlage beweglichen anderen Stellen sprechen aber dafür, daß sich wahrscheinlich dort ein wirkliches Ersatzgewebe gebildet hat. Da der histologische Befund ergab, daß kaum noch Granulationsgewebe vorhanden war, so hat man durch die Lappenplastik erreicht, daß dieses wieder vaskularisiert wurde; ein schöner Erfolg in anbetracht der klinisch ziemlich aussichtslos erscheinenden Operation.

Ueberall, wo der Körper einen Schutzwall gegen Infektion, Fremdkörper und andere Schädlichkeiten errichtet, bedient er sich des Granulationsgewebes als Demarkation und Nekrolyse. Dazu einige Beispiele:

I. Dekubitalulcus am rechten Unterschenkel.

Vorgeschichte: Diedrich P. ist ein 23 Jahre alter Mann. Er hat eine Unterschenkelamputation durchgemacht, und die Narbe ist nach ca. 1 Jahr wieder aufgebrochen. Patient hat während der Zwischenzeit gearbeitet. Er kommt in die Klinik zur Verkürzung des Endknochens.

Befund: Kräftiger Mann, dessen Unterschenkelstumpf in einem Umfang von kleiner Handtellergröße gerötet und teilweise oedematös geschwollen ist. Die Mitte des Stumpfes zeigt schlaffe und schmutzig verfärbte Granulationen in Zweimarkstückgröße.

Operation (Lumbalanaesthesie): Die Narbe wird durch einen Ovulärschnitt excidiert und die Tibia und Fibula freigelegt. Nach Abschabung des Periostes werden beide Knochen ca. 4 cm abgesägt, die Weichteile oberflächlich gebrannt und die Wunde vernäht.

Im weiteren Wundverlauf platzt die Naht über dem Tibiaende auf und heilt unter Bildung von guten frischen Granulationen zu. Durch das Aufplatzen ist die Heilung an dieser Stelle aber nur durch Narbengewebe erfolgt, das sich klinisch an der schlechten Verschieblichkeit auf der

Unterlage dokumentiert. Es fehlte hier bei der Heilung die deckende Haut und wurde daher die Heilung über das Granulationsgewebe in falscher Richtung geleitet.

Histologischer Befund: Die Untersuchung des exstirpierten Ulcus ergab, daß die Granulationen des Dekubitalulcus gewisse Aehnlichkeit mit den Granulationen des Demarkationsgewebes haben. Es sind keine guten Granulationen. Sie entstehen und gehen wieder zugrunde. Man sieht viele große Makrophagen (Polyblasten) und Leukozyten zwischen teilweise noch ganz jungen Granulationen. Es ist der Kampf des Körpers gegen eine doppelte Schädigung. Der Dekubitus hat zur schlechten Ernährung des Gewebes und somit zur weitgehenden Nekrose geführt. Die nekrotischen Teile besitzen nicht mehr die Abwehrkräfte gegen Bakterien etc. und so entsteht dann sekundär das Dekubitalulcus. Auf diese Schädlichkeiten reagiert der Körper mit Bildung von Granulationen, dessen phagozytäre Komponente hier besonders zuerst in Erscheinung tritt. Der Zweck des Granulationsgewebes ist hier die Resorption und Bildung von Füllgewebe nach vorheriger Demarkierung. Die Anforderungen, die hier an das Granulationsgewebe gestellt werden, sind aber zu groß bei den ungünstigen Umweltbedingungen, so daß es nichts Ordentliches leisten kann, und wir noch das Dekubitalulcus vor uns sehen mit teilweise zugrunde gehenden Granulationen. Weiter von der Peripherie entfernt zeigen die Granulationen mehr einen älteren Typ, in dem bereits die Fibrillen in einer Zugrichtung vorherrschen, so daß man kaum noch von Granulationen sprechen kann. Es hat sich also ein Schutzwall für den dahinter liegendeen Knochen gebildet.

II. Mastdarmfistel.

Vorgeschichte: Friedrich C. ist ein 63 Jahre alter Mann, der seit 25 Jahren an einer Mastdarmfistel leidet. Er wurde deswegen mehrfach operiert, wenn sich Infiltrate gebildet hatten, und wünscht jetzt zwecks endgültiger Ausheilung eine neue Operation, da er durch neue Entzündungsschübe stark belästigt wird.

Befund: Patient ist in gutem Ernährungszustand. Die Fistula ani ist in Richtung des Rectums weit verfolgbar. Die Dammgegend zeigt zahlreiche teils geschrumpfte, teils infiltrierte Narben.

Operation (Lokalanaesthesie): Entsprechend der Fistel wird das alte Narbengewebe in großer Ausdehnung gespalten. Im vorderen Teil der Narbenmasse findet sich ein enteneigroßer Abszeß. Nach hinten läßt sich die Fistel hinter dem Sphincter ani bis zum Rectum verfolgen. Der Sphincter wird deshalb glatt durchschnitten. Die ganze Wunde wird ausgeschabt, gebrannt und leicht tamponiert; zugleich erfolgt die Einlage eines Drainrohres.

In den ersten Tagen nach der Operation traten wegen Opium- und Morphiumgaben Miktionsbeschwerden auf. Nach drei Tagen wurde der Drain entfernt und die Tamponade gelockert. Eine Woche nach der Operation wurde das Opium abgesetzt, und Patient hatte den ersten

Stuhlgang. Unter täglichen Sitzbädern heilt die Wunde sehr gut. Bei der Entlassung, die 18 Tage nach der Operation erfolgte, zeigt die Wunde gute Granulationen. Der Patient kann schon stundenweise den Stuhlgang halten.

Histologische Untersuchung: Die untersuchte Ausschabung ergab ein ca. 10—14 Tage altes gutes Granulationsgewebe, welches noch stark zellig infiltriert war. Die Fibroblasten sind noch plump. Dies ist ein Zeichen für jüngere Granulationen. Je älter die Granulationen, je spindliger sind die Fibroblasten. Das Ergebnis der Ausschabung zeigt, daß wir ein Granulationsgewebe eines frischen Entzündungschubes vor uns haben.

III. Osteomyelitis des Sternums.

Vorgeschichte: Gerhard E. ist ein 63 Jahre alter Mann, der plötzlich vor einem Monat mit Fieber und Schüttelfrost erkrankte, zugleich zeigte er geringe Schmerzhaftigkeit und Schwellung der oberen Brustbeingegend.

Befund: Patient ist ein kräftiger Mann in gutem Ernährungszustand. Im oberen Sternumdrittel sieht man eine starke Rötung und gänseeigroße Schwellung mit leichter Druckschmerzhaftigkeit. Röntgenologisch konnte kein deutlicher Befund erhoben werden. Nach einigen Tagen ist die Infiltration am Brustbein zentral erweicht.

Operation (Aethernarkose): Es wird ein Querschnitt über dem Abszeß gemacht und der Eiter entleert. Das Sternum ist am Uebergang zum Manubrium in Einmarkstückgröße rauh. Es wird mit einem scharfen Löffel die Wunde ausgeschabt unter Entfernung mehrerer Sequester, so daß eine fast walnußgroße Höhle entsteht, auf deren Grund das Mediastinum sichtbar wird. Darauf erfolgt Brennen mit dem Thermokauter und die Anlage eines Schnürverbandes.

Die weitere Wundheilung erfolgte ohne Komplikationen, so daß Patient nach drei Wochen geheilt entlassen wurde.

Histologische Untersuchung: Es fanden sich in der Ausschabung teils ältere, teils jüngere Granulationen, die wohl die Folge der Bekämpfung einer chronischen rezidivierenden Entzündung durch den Körper sind. Die älteren Granulationen zeigen bereits viele Fibrillen mit ziemlich spindligen Fibroblasten.

Zwei weitere Fälle zeigen das Granulationsgewebe als Abszeßmembran. Beim Abszeß spielt sich folgender Vorgang ab: Auf dem Blutwege werden Bakterien in verschiedene Körperregionen verschleppt und setzen sich dort fest. Durch das Gift der Bakterien entsteht eine Nekrose von Geweben, Muskeln etc. Durch Beides werden die Leukozyten angelockt. Sie desinfizieren den Ort und gehen durch Autolyse zugrunde oder ziehen sich wieder zurück. Es erfolgt dann eine relative Heilung über das

Granulationsgewebe, das hier als Resorptionsgewebe wirkt, um später zum Füllgewebe durch Bildung einer Narbe zu werden.

I. Retroperitonealer Abszeß.

Vorgeschichte: Heinrich S. ist ein 27 Jahre alter Arbeiter, der seit zwei Jahren an Furunkulose leidet. Er war deshalb 7 Monate im Krankenhaus und hatte damals zum erstenmal Schmerzen in der linken Leistengegend, die aber wieder verschwanden. Seit 1/4 Jahr traten erneut Schmerzen in der linken Hüftgegend auf, trotzdem er in den letzten Monaten nicht unter Furunkulose gelitten hatte. In der Zwischenzeit hat sich allmählich in der linken Leistengegend eine Schwellung und Rötung mit Fluktuation gebildet. Patient sucht deshalb die Klinik auf.

Befund: Man sieht eine etwa 20 cm lange und 10 cm breite Infiltration in der linken Leistengegend mit Rötung und Schwellung, ferner Fluktuation in der Mitte. Keine besonderen Schmerzen, kein Fieber. Der Abszeß wird von der Seite schräg punktiert, und man erhält dickflüssigen, graugrünlichen Eiter. Bakteriologische Untersuchung ergibt Staphylokokken. Keine Aktinomykose. Nach drei Tagen ist der Abszeß an einer anderen Stelle auch nach außen durchgebrochen.

Operation (Avertinnarkose): Es wird ein 20 cm langer Schnitt gemacht und man gelangt in einen Abszeß von ca. 15 cm Länge und ca. 7 cm Breite. Mit der Kornzange gelangt man nach hinten unten in eine Höhle, die über dem M. psoas nach hinten führt. Es wird beiderseits dieses Ganges die Muskulatur gespalten bis man mit dem Finger die Höhle austasten kann. Da die Wirbelsäule und auch die Articulatio sacroiliaca keinen Anhaltspunkt für eine Tbc. gibt, wird ein paranephritischer Abszeß angenommen. Die Wunde wird ausgeschabt, und die Ausschabung zur Untersuchung in Formalin gelegt. Die Wundränder werden genäht, und die Wunde durch zwei Nähte und Schnürverband geschlossen.

Der weitere Wundverlauf ergab eine Sekretion mäßigen Grades und keine Temperaturreaktion, so daß Patient 3 1/2 Wochen nach der Operation mit einer mäßig sezernierenden Fistel, die ambulant durch den überweisenden Arzt behandelt wird, entlassen werden kann.

Histologische Untersuchung: Die untersuchte Ausschabung ist ein junges Granulationsgewebe mit vielen Leukozyten an der Oberfläche, also oberflächlich einschmelzend. Es handelt sich um einen alten paranephritischen Abszeß, der sich zur Leistenbeuge gesenkt hat.

II. Zahnwurzelabszeß mit Fistel.

Vorgeschichte: Georg N. ist ein 32 Jahre alter Buchhalter, der vor einer Woche eine schmerzhafte Stelle am Gaumen bemerkte. Es entwickelte sich dort eine haselnußgroße Anschwellung, von der Schmerzen nach dem rechten Oberkiefer ausstrahlten. Patient wurde zweimal deshalb geschnitten. Durch Zahnfilm wurde ein Eiterherd über dem rechten oberen Eckzahn festgestellt und samt Zahn entfernt. Der Patient wird der Klinik überwiesen, da Aktinomykose festgestellt wurde.

Befund: Kräftiger Mann in gutem Ernährungszustand. Der Oberkiefer weist auf der rechten Gaumenseite einen haselnußgroßen eitrigen geröteten Tumor mit Fistel durch die Eckzahn-Alveole auf.

Operation (Chloraethyl): Die Abszeßhöhle im Oberkiefer wird mit dem scharfen Löffel ausgekratzt und nach der Mundhöhle zu ein Tampon von Vioformgaze durchgezogen. Nach 8 Tagen erfolgt nochmalige Auskratzung der Abszeßhöhle inkl. der Granulationen mit dem scharfen Löffel und Ausbrennen derselben mit dem Thermokauter.

4 Tage später erfolgt die Entlassung. Die Wunde ist mit nekrotischen Belägen belegt. Bei der Nachuntersuchung nach einem Monat ist die Wunde mit guter Narbe verheilt.

Histologischer Befund: Die zweite Auskratzung ergibt junges Granulationsgewebe nach Wunsch, stark vaskularisiert.

Hypertrophische Granulationen zeigen zwei weitere Fälle, bei denen die Regeneration vielleicht durch besondere Reize über das Ziel hinausgeschossen ist; meistens stecken Fremdkörper dahinter oder der Reiz eines Verbandes.

I. Granulationsgeschwulst an der Achillessehne.

Vorgeschichte: Edith P. ist eine 21jährige Arbeiterin, bei der vor 5 Jahren eine Tenotomie der Achillessehne wegen eines Spitzfußes vorgenommen wurde. Patientin klagt über Schmerzen an der linken Achillessehne. Seit einem Monat ist dort eine haselnußgroße Geschwulst aufgetreten.

Befund: Man fühlt eine haselnußgroße derbe Geschwulst 5 cm oberhalb des Ansatzes der Achillessehne. Die Geschwulst ist etwas gerötet.

Operation (Lokalanaesthesie): Nach Eröffnung der Haut sieht man eine sulzige, bindegewebige Geschwulst mit mehreren Kammern, die unmittelbar der Achillessehne aufliegt und entfernt wird. Die Wunde wird zugenäht und Patientin erhält einen Volkmann-Schienenverband. Nach 14 Tagen wird Patientin geheilt entlassen.

Histologische Untersuchung: Sie ergab ein reines Granulationsgewebe, das zum größten Teil noch sehr jung war mit vielen Gefäßkapillaren und wenig Zellen. Ein Teil aber bestand schon aus Granulationen älteren Datums mit mehr Fibrillen und spindligen Fibroblasten.

II. Chronische Osteomyelitis der VI. Rippe.

Vorgeschichte: Thea Z. ist eine 25jährige Ehefrau. Vor sechs Jahren hatte sie eine Appendicitis mit anschließender Operation. Die Operationswunde eiterte und betrug daher die Dauer der ganzen Behandlung 16 Wochen. Vor drei Jahren Nierenbeckenvereiterung mit anschließendem Krankenhausaufenthalt von drei Monaten. Vor acht Wochen hatte sie einen fieberhaften Abort im dritten Monat, und es erfolgte zweimalige Auskratzung. Seit dem Abort spürt Patientin ein spannendes Gefühl in der rechten Lungenspitze mit stechenden Schmerzen daselbst.

Schmerzen ferner auf der rechten Seite von Rippenknorpel bis unter die rechte Mamma bei jeder Bewegung.

Befund: Es findet sich ein kleinapfelgroßer, harter Tumor an der Knorpelknochengrenze der 6. Rippe. Das Röntgenbild zeigt einen destruierenden Rippenprozeß an der Knorpelknochengrenze mit Uebergang zur Intercostalmuskulatur.

Operation (Lokalanaesthesie): Der Schnitt wird längsverlaufend über die Knochenknorpelgrenze der 6. Rippe gelegt. Es erfolgt subperiostale Auslösung der Rippe und des Knorpels. Der Tumor sieht braunrot aus. Es ist kein Pus zu sehen, sondern wahrscheinlich eine Granulationsgeschwulst. Der Tumor wird isoliert und aus den Weichteilen herausgeschnitten. Die Pleura ist an der Tumorstelle verwachsen und muß scharf getrennt werden. Nach Resektion der Rippe im Gesunden erfolgt tiefe Naht, Hautnaht und Heftpflasterverband. Zur ungehinderten Atmung wird Morphium gegeben.

Die Wunde heilt gut und wird Patientin in 14 Tagen entlassen.

Histologische Untersuchung: Sie ergab eine entzündliche Gewebsbildung (per exclusionem: Chronische Osteomyelitis), ein Granulationsgewebe. Es sind vorwiegend alte, aber auch junge Granulationen zu sehen. Kleinste Sequester können den Reiz für diese hypertrophischen Granulationen abgegeben haben. Fremdkörperriesenzellen wurden nicht gefunden.

Aus dem Keimgewebe direkt entsteht das Ersatzgewebe, dessen Vorteile gegenüber dem Narbengewebe am Anfang der Arbeit bereits geschildert wurde. Ein Muskelriß am linken Oberschenkel zeigt das Ersatzgewebe bei einem Sportler.

Vorgeschichte: Alfred O. ist ein 18jähriger Schüler. Er hat außer den üblichen Kinderkrankheiten keinerlei Krankheiten gehabt. Seit frühester Jugend betätigte er sich eifrig beim Sport, insbesondere Leichtathletik (Laufsprung, Handball, Streckenlauf etc.). Vor einer Woche bemerkte Patient bei scharfem Streckenlauf kurz vor dem Ziel einen heftigen Schmerz im linken Oberschenkel. Er brach sofort zusammen. Nach einigen Stunden konnte er wieder laufen, bekam aber bei Anstrengungen stets einen heftigen Krampf. Da er jetzt eine Vorwölbung in der Mitte des Oberschenkels hat, kommt er zur Behandlung in die Klinik.

Befund: An der Grenze zwischen oberen und mittleren Drittel wölbt sich auf der Streckseite des linken Oberschenkels eine hühnereigroße Geschwulst vor, die bei Entspannung des Muskels fast verschwindet und bei Streckung mehr hervortritt.

Operation (Aethernarkose): Ein Schnitt von 15 cm Länge wurde über die Vorwölbung gelegt und das Unterhautfettgewebe und die Fascie freipräpariert. Es findet sich eine harte weißliche Muskelnarbe, an derem oberen Rande einzelne Muskelbündel abgerissen sind. Die Narbe wird excidiert. Es folgen tiefe Nähte, Fascien, Unterhaut und Hautnaht.

Heilung der Wunde erfolgt ohne Komplikationen. Nach Anlegung eines Elastoplastverbandes kann der Kranke aufstehen. Im Anschluß daran kommt es zu einem sympathischen Kniegelenkserguß, der auf Heißluftbehandlung schnell zurückgeht. Bei der Entlassung besteht keinerlei Funktionsausfall mehr.

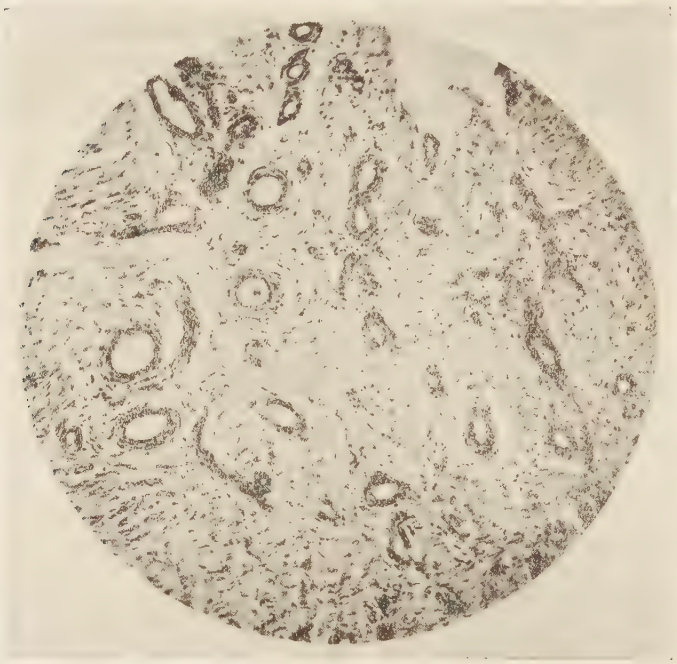

Abb. 3: Ersatzgewebe aus einem subcutan geheilten Muskelriß.

Histologischer Befund: Die excidierte Narbe zeigt ein Ersatzgewebe, das wahrscheinlich schon von einer früheren Sportverletzung herrührt, und das der dauernden Beanspruchung des Sportes nicht mehr gewachsen war. Dies erklärt den Riß beim Muskelansatz. Das Ersatzgewebe hat verhältnismäßig viel Gefäße im fibrillenreichen Gewebe, bei dem die spindligen Fibroblasten neben den Fibrillen das Feld vollkommen beherrschen. Es ist ein verhältnismäßig gutes Bindegewebsregenerat. Das Ersatzgewebe konnte nur entstehen durch Heilung unter der deckenden Haut.

Wie hat sich uns nun das Granulationsgewebe im Laufe der Arbeit gezeigt?

1. In histologischer Hinsicht sieht man nur geringe Unterschiede, die sich ausschließlich auf das Alter der Granulationen beziehen.

2. In klinischer Hinsicht hat das Granulationsgewebe folgenden Zweck:

a) Füllgewebe für verlorengegangenes Gewebe bei Verletzungen und zum Ausfüllen durch Nekrose etc. entstandener Lücken.

b) Resorptionsgewebe.

c) Demarkationsgewebe und ev. Bildung von Abszeßmembranen.

d) Mutterboden für Pfropfungen und Transplantationen.

e) Abkapselung von Fremdkörpern, zu denen auch im weiteren Sinne die spezifischen Erreger gehören. Bei letzteren entstehen die Granulationen durch die Reizzustände des Gewebes um den spezifischen Erreger als Granulom.

Betrachtet man das Granulationsgewebe im weiteren Sinne vom Beginn des Keimgewebes bis zur Bildung des Narbengewebes, so stellt man zusammenfassend fest, daß die Richtung, in der eine Differenzierung desselben stattfindet, von verschiedenen Faktoren abhängt. Bei allen körperfremden, also ganz besonders äußeren Reizen, tritt schon eine frühzeitige Differenzierung des zuerst indifferenten Keimgewebes auf, und als Endresultat sieht man dann die Narbe. Bleiben dagegen diese Reize fern und sind die Umstände sonst günstig, so zeigt sich z. B. an dem Fall des Schweines (Abb. 1), daß sich noch nach sechs Tagen ein junges indifferentes Keimgewebe vorfindet, aus dem dann ein Regenerat oder wenigstens ein Ersatzgewebe entstehen kann. Letzteres zeigt die Sportverletzung (Abb. 3), wo bei einem früheren subcutanen Muskelriß die günstigen Verhältnisse geschaffen waren, aus denen dann ein Ersatzgewebe hervorging.

Das Granulationsgewebe zeigt sich also biologisch verschieden, je nachdem, ob es Regenerat, Ersatzgewebe oder Narbengewebe werden will.

Zum Schluß sei mir gestattet, Herrn Professor Dr. B. Martin für die liebenswürdigen Anregungen zu dieser Arbeit meinen ergebensten Dank auszusprechen.

Literaturverzeichnis.

1. Pathologische Anatomie von Aschoff.
2. Pathologische Histologie von Borst 1926.
3. Der Prozeß der Wundheilung von Marchand (Deutsche Chirurgie, Lieferung 16) 1901.
4. Bruner: Wundbehandlung 1926 (Neue Deutsche Chirurgie, Bd. 20).
5. Lexer: Allgemeine Chirurgie 1931.
6. Lehrbuch der Allgemeinen Pathologie und der Pathologischen Anatomie von Sternberg 1928.
7. B. Kl. W. 1917 lfd. Nr. 9 u. 10, Bier, Ueber Regeneration und Narbenbildung.
8. Deutsche Medizinische Wochenschrift 1917 und 1918, Bier: Beobachtungen über Regenerationen beim Menschen.
9. Archiv für klinische Chirurgie von 1919 u. 1920, Martin: Verschiedene Abhandlungen über Regenerationen.

Lebenslauf.

Am 3. Dezember 1891 wurde ich als Sohn des Seefahrtschuldirektors Dr. phil. Karl Behrmann in Elsfleth in Oldenburg geboren. Ich besuchte das Kadettenkorps in Plön und Gr.-Lichterfelde und das Realgymnasium zu Rostock, wo ich im Februar 1911 mein Abiturientenexamen bestand. Anschließend wurde ich Offizier beim Fußart.-Rgt. 10 in Straßburg i. E. Im Kriege war ich Batterieführer einer schweren Feldhaubitzbatterie und Adjutant des Artilleriekommandeurs 77. Wintersemester 1918/19 studierte ich ein Semester Medizin in Rostock; anschließend trat ich bei der Garde-Kavallerie-Schützendivision in Berlin ein. Hier nahm ich bei der Auflösung derselben als Hauptmann meinen Abschied. Ich ging dann zur Bank (nebenbei drei Semester Nationalökonomie in Berlin studierend). In der Deflationszeit wurde ich als Direktor einer mittleren Bank im Industriegebiet (Zentrale und 4 Filialen) infolge starker Verkleinerung des Geschäftes abgebaut. Ab Wintersemester 1927/28 studierte ich in Berlin bis zum Staatsexamen Medizin. Seit 28. Juli 1924 bin ich verheiratet.